RG Clavicula av barn

Endring siden forrige versjon
Forlenget gyldighet til 10.12.2027 uten endringer i dokumentet.

Sammenligningsbilde
Kontralateral side kun på forespørsel fra henviser etter konferering med radiolog, eller på forespørsel fra radiolog.

Indikasjon	Smerteutredning, skade, kontroll	*Front AP cranio-caudal* *Front AP vinkelrett* *Front AP caudo-craniell*

FRONT AP CRANIO-CAUDAL	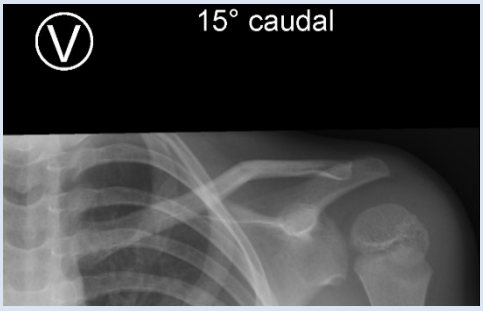	Illustrasjon settes inn her
INFORMASJON		
POSISJONERING	Pasient stående i AP parallelt med detektor. Armene rett ned. Om pasienten ikke kan stå, tas bildene liggende.	
SENTRERING	Midt på clavicula	
STRÅLERETNING	15° cranio-caudal	
BILDEKRITERIER	Inkluder acromioclavicularledd og sternoclavicularledd. Bildet markeres med antall grader og strålegang.	
KOMMENTAR		
FRONT AP VINKELRETT		Illustrasjon settes inn her
INFORMASJON		
POSISJONERING	Pasient stående i AP parallelt med detektor. Armene rett ned. Om pasienten ikke kan stå, tas bildene liggende.	
SENTRERING	Midt på clavicula	
STRÅLERETNING	0°	
BILDEKRITERIER	Inkluder acromioclavicularledd og sternoclavicularledd. Bildet markeres med strålegang.	
KOMMENTAR		

FRONT AP CAUDO-CRANIELL	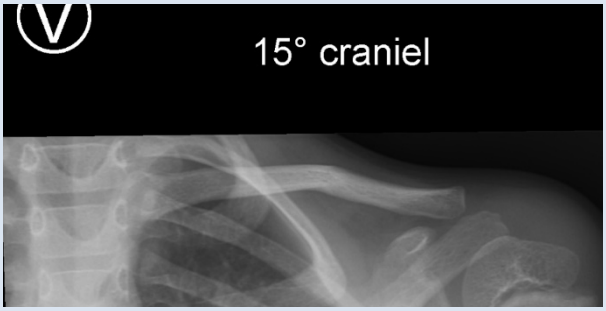	Illustrasjon settes inn her
INFORMASJON		
POSISJONERING	Pasient stående i AP parallelt med detektor. Armene rett ned. Om pasienten ikke kan stå, tas bildene liggende.	
SENTRERING	Midt på clavicula	
STRÅLERETNING	15° caudo-craniell	
BILDEKRITERIER	Clavicula fremstilles i overkant av scapula og kun overprojisert av de øverste costa medialt. Inkluder acromioclavicularledd og sternoclavicularledd. Bildet markeres med antall grader og strålegang.	
KOMMENTAR		

Referanser

Vedlegg

Slutt på Prosedyre